

## Un cas de tuberculose disséminée révélée par une localisation pharyngée

*Disseminated tuberculosis revealed by a pharyngeal location*

A.H.N. Rakotoarisoa (1)\*, A.M. Andrianarivelo (2),

N.N.M. Razafimanjato (3), N.P. Ramarozatovo (1), F.A. Rakoto (4)

(1) Service ORL, Hôpital Joseph Ravoahangy Andrianavalona, CHU d'Antananarivo, Antananarivo, Madagascar.

(2) Service de Biologie, Hôpital Joseph Ravoahangy Andrianavalona, CHU d'Antananarivo, Antananarivo, Madagascar.

(3) Service de Chirurgie Thoracique, Hôpital Joseph Ravoahangy Andrianavalona, CHU d'Antananarivo, Antananarivo, Madagascar.

(4) Service ORL, Centre Hospitalier de Soavinandriana, Antananarivo, Madagascar.

### Résumé

La tuberculose de la paroi postérieure de l'oropharynx est une affection rare, se révélant souvent par une odynophagie trainante ou chronique, pouvant être importante. Nous rapportons un cas de tuberculose à localisation multiples: pharyngée postérieure, ganglionnaire cervicale et pulmonaire. Cliniquement, il existait des ulcérations pharyngées superficielles avec des dépôts jaunâtres, des adénopathies cervicales ainsi que des râles bronchiques bilatérales. Le diagnostic était confirmé par la positivité de la recherche de BAAR dans les crachats et la présence de granulome avec des follicules épithélioïdes giganto-cellulaires à l'examen anatomopathologique des pièces de biopsie de la paroi pharyngée postérieure et d'adénectomie cervicale. Le diagnostic de tuberculose disséminée avec une localisation pulmonaire, ganglionnaire et oropharyngée était retenu. Le traitement spécifique antituberculeux permettait d'avoir une évolution favorable. Devant une odynophagie, et une dysphonie, on doit évoquer la tuberculose oropharyngée.

**Mots clés:** tuberculose, adenite, oro-pharynx, anatomo-pathologie

### Abstract

Tuberculosis of the posterior oropharyngeal wall is a rare disease. Usually it is revealed by a sluggish or chronic odynophagia, sometimes very painful. We report a case of tuberculosis of multiple localizations: posterior oropharyngeal wall, neck lymph node and lungs. Clinical features were pharyngeal ulcerations with yellow deposits, cervical lymph nodes, and bilateral bronchial crackles. Diagnosis was confirmed by positive findings of acid-fast bacilli in smears, and epithelioid granuloma with giant cells in surgical pathology examination of biopsy samples from posterior oropharyngeal wall and from cervical adenectomy. The diagnosis was disseminated tuberculosis with pulmonary, pharyngeal and lymphatic locations. Specific antituberculous treatment led to a favourable outcome. Oropharyngeal tuberculosis has to be evoked in a case of odynophagia and dysphonia.

**Keywords:** tuberculosis, adenitis, oro-pharynx, histopathology

### Introduction

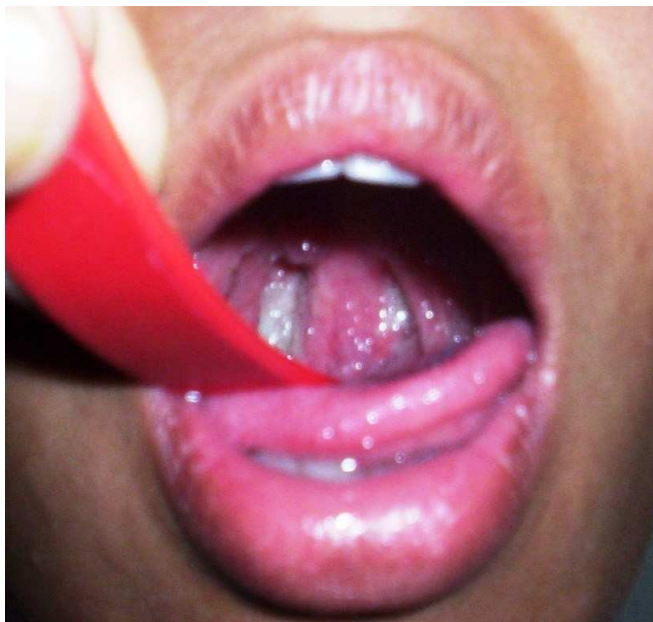La tuberculose reste toujours un problème de santé publique mondiale surtout dans les pays en voie de

développement. Cette maladie est surtout favorisée et aggravée par la malnutrition et aussi par l'infection à VIH [1]. Parmi les nouveaux cas enregistrés annuellement, 90% se trouvent dans le Tiers Monde, y compris

Madagascar où la tuberculose est endémique. La tuberculose peut toucher tous les organes. L'atteinte de la paroi postérieure du pharynx est très rare [2] mais elle est potentiellement grave notamment à cause de ses conséquences sur la déglutition et surtout sur la respiration [3]. Notre objectif est de rapporter un cas de tuberculose disséminée révélée par une localisation pharyngée.

## Observation

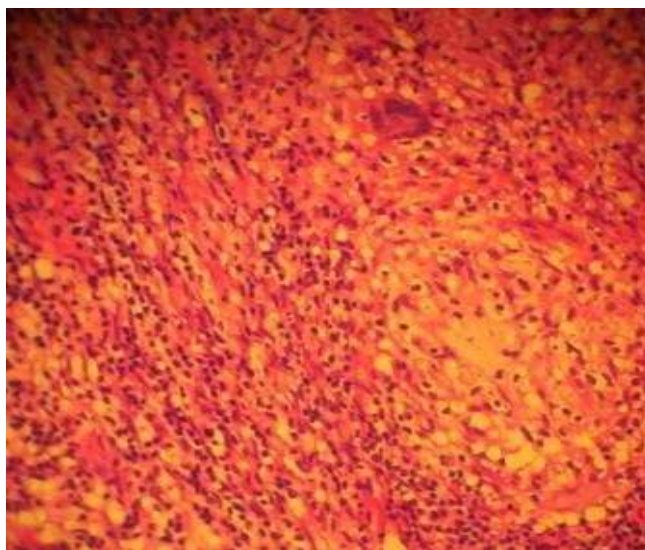
Il s'agit d'une lycéenne de 19 ans, admise dans le service ORL du CHU d'Antananarivo pour une odynophagie importante, une toux ramenant des expectorations purulentes abondantes, et une voix voilée, dans un contexte fébrile, évoluant depuis trois semaines. L'examen clinique retrouvait une altération de l'état général, des signes de déshydratation, une fièvre à 39°C, de multiples adénopathies latéro-cervicales bilatérales centimétriques, des ulcérations superficielles avec des dépôts jaunâtres au niveau de la paroi postérieure du pharynx (Figure 1), et une hypertrophie amygdalienne bilatérale. Il existait des râles bronchiques et une matité diffuse des deux champs pulmonaires.



*Figure 1. Paroi postérieure du pharynx inflammatoire avec ulcérations superficielles*

L'examen biologique mettait en évidence une discrète anémie normocytaire normochrome avec un taux d'hé-

moglobine à 116 g/L et de CRP à 25mg/L. La recherche de bacille acido-alcool-résistant (BAAR) dans les expectorations était positive. La culture sur milieu de Lowenstein Jensen n'était pas faite. L'examen anatomopathologique de la pièce d'adénectomie supra-claviculaire et de la biopsie de la paroi postérieure du pharynx révélait un granulome avec des follicules épithélioïdes giganto-cellulaires (Figure 2).



*Figure 2. Tuberculose de type caséo-folliculaire à la biopsie de l'oropharynx (hématoxyline éosine, x100)*

La radiographie du thorax montrait des images nodulaires hétérogènes, diffuses, non confluentes intéressant les deux champs pulmonaires, prédominant au niveau de l'apex droit. Le diagnostic retenu était une tuberculose disséminée avec une localisation pulmonaire, ganglionnaire, et pharyngée. La polychimiothérapie antituberculeuse associant ethambutol, rifampicine, isoniazide, et pyrazinamide pendant deux mois, suivi de l'association ethambutol et isoniazide pendant six mois était mise en route. L'évolution était favorable avec disparition de la dysphonie, amélioration de l'alimentation et récupération de l'état général au bout de deux semaines, ainsi qu'une disparition des adénopathies après deux mois de traitement. La patiente était déclarée guérie, sans séquelles, à la fin du 8<sup>ème</sup> mois de traitement.

## Discussion

La localisation de la tuberculose est pulmonaire dans 80 % des cas et extra-pulmonaire (TEP)

dans 20% des cas. La TEP touche surtout les ganglions (84,9% des cas), et les intestins (8,7%) [4]. L'atteinte ORL est rencontrée dans 9,73% des cas [5]. La tuberculose du pharynx est une affection rare, représentant 0,97% des cas [4,6]. Il n'est pas rare de rencontrer différentes formes associées [3,7,8]. Pourtant une atteinte isolée de la paroi postérieure du pharynx est possible [9]. Outre la forme miliaire du pharynx [2], bon nombre d'auteurs rapportent des cas de collection abcédée intéressant la paroi postérieure du pharynx [3,8]. L'âge de survenue de la tuberculose au niveau de l'oropharynx présente deux pics à 30 et 60 ans pour Zanaret *et al* [6] si pour toutes les localisations ORL, Lecointre *et al* [7] ont présenté une tranche d'âge de 15 à 87 ans. Les femmes sont les plus concernées, avec un sex ratio de 0,66 [7]. Il existe trois modes de contamination classiques de la tuberculose, à savoir hémotogène, lymphatique et aérienne. Les voies lymphatiques et hémotogènes seraient impliquées dans la localisation pharyngée observée chez notre patiente. Un faisceau d'arguments épidémiologique, paraclinique et thérapeutique nous permet de retenir le diagnostic. Les signes généraux observés étaient bien nets, mais ils ne le sont pas toujours dans la littérature, ce qui peut induire à une erreur de diagnostic [6]. L'odynophagie était le principal signe fonctionnel chez notre patiente, elle est marquée dans la majorité des cas de tuberculose pharyngée [2,9] pouvant avoir un retentissement important sur la déglutition et l'état général. Il y avait également l'existence d'un syndrome inflammatoire biologique et de signes radiologiques fortement suspects. De même, il était en faveur du diagnostic ces lésions anatomopathologiques spécifiques au niveau du pharynx et des adénopathies dans un pays d'endémie tuberculeuse [10]. L'association de ces arguments avec l'obtention d'une bacilloscopie d'expectorations positive confirmait le diagnostic. Le diagnostic différentiel se fait avec le cancer du pharynx ainsi qu'avec les granulomatoses d'origine infectieuse ou non.

Le traitement de la tuberculose du pharynx est surtout médical. Nous avons suivi le protocole national en vigueur à Madagascar pour le traitement de tout nouveau cas : ethambutol, rifampicine, isoniazide, et pyrazinamide pendant deux mois, suivi de ethambutol

et isoniazide pendant six mois. Dans les stades avancés, la chirurgie est indiquée, comme l'incision – drainage d'une collection abcédée de la paroi postérieure du pharynx. Le traitement a pour objectif d'éradiquer l'infection et de rétablir la fonction de déglutition [1]. Sous traitement, on peut s'attendre dans la majorité des cas, à la guérison qui consiste en la disparition des symptômes et des lésions anatomiques. Cette guérison a été observée chez notre patiente, ce qui ne fait que confirmer le diagnostic de tuberculose.

## Conclusion

La tuberculose oropharyngée est une affection rare, révélée par une dysphonie mais surtout par une odynophagie traînante ou chronique, pouvant être importante. Le diagnostic est anatomopathologique, confirmé par la présence de BAAR dans d'autres localisations.

## Références

1. API Consensus Expert Committee. API TB Consensus Guidelines 2006: Management of pulmonary tuberculosis, extra-pulmonary tuberculosis and tuberculosis in special situations. *J Assoc Physicians India* 2006; 54: 219-34.
2. Kharoubi S. Pharyngeal tuberculosis. *Ann Otolaryngol Chir Cervicofac* 2008; 125: 218-23.
3. Kiuchi N, Irifune M, Koizuka I. Report of 2 cases of tuberculous retropharyngeal abscess in adults. *Nippon Jibiinkoka Gakkai Kaiho* 2003; 106: 510-3.
4. Talukder MS, Huq MH, Haque A, *et al*. Extrapulmonary tuberculosis in surgical specimens. *Mymensingh Med J* 2002; 2: 104-6.
5. Menon K, Bem C, Gouldsbrough D, *et al*. A clinical review of 128 cases of head and neck tuberculosis presenting over a 10-year period in Bradford, UK. *J Laryngol Otol* 2007; 121: 362-8.
6. Zanaret M, Dessi P. Tuberculose du pharynx. *Encycl. Med. Chir. (Paris-France), Oto-Rhino-Laryngologie* 1992; 20575A10:1-2.
7. Lecointre F, Marandas P, Micheau C, *et al*. La tuberculose des muqueuses des VADS, étude clinique à propos de 37 cas suivis à l'IGR (Institut Gustave Roussy). *Ann Otolaryngol Chir Cervicofac* 1980; 97: 423-33.
8. Nalini B, Vinayak S. Tuberculosis in ear, nose, and throat practice: its presentation and diagnosis. *Am J Otolaryngol* 2006; 27: 39-45.
9. Ito K, Morooka M, Kubota K. 18F-FDG PET/CT findings of pharyngeal tuberculosis. *Ann Nucl Med* 2010; 24: 493-6.
10. Gousseff M, Mechai F, Lecuit M, *et al*. Les granulomatoses systémiques d'origine infectieuse. *Rev Med Interne* 2008; 29: 15-27.